

## Από το κύτταρο στον οργανισμό

### Κύτταρα και ιστοί

#### Τα κύτταρα του ανθρώπινου οργανισμού

- Προέρχονται: από το **ζυγωτό**.
- Αποκτούν: διαφορετικά μορφολογικά και λειτουργικά χαρακτηριστικά με τη διαδικασία της **διαφοροποίησης**.

#### Ιστοί

- Αποτελούνται από: κύτταρα με όμοια μορφολογικά και λειτουργικά χαρακτηριστικά.
- Είδη ιστού:
  - **Επιθηλιακός**
  - **Ερειστικός**
  - **Μυϊκός**
  - **Νευρικός**

#### Επιθηλιακός ιστός

- Αποτελείται από ποικιλόμορφα κύτταρα, τα οποία:
  - συνδέονται στενά μεταξύ τους,
  - καλύπτουν το σώμα εξωτερικά ή σε εσωτερικές κοιλότητές του.
- Ρόλος:
  - Προστατευτικός (κυρίως).
  - Απομάκρυνση σκόνης και βλέννας.
  - Διάχυση (μεταφορά) και απορρόφηση ουσιών.
  - Παραγωγή και έκκριση προϊόντων.
- Μορφές επιθηλιακού ιστού:
  - α. Κροσσωτός επιθηλιακός ιστός**, με κύτταρα που φέρουν:
    - **βλεφαρίδες**, για απομάκρυνση βλέννας (αεροφόρος οδός),
    - ή **μικρολάχνες**, για απορρόφηση ουσιών της πέψης (λεπτό έντερο).
  - β. Επιθηλιακός ιστός αδένων**, με κύτταρα που:
    - παράγουν και εκκρίνουν ένα προϊόν.

Κατηγορίες αδένων	
<b>Εξωκρινείς</b>	Έκκριση προϊόντος: <ul style="list-style-type: none"><li>✓ Έξω από το σώμα (ιδρωτοποιοί αδένες).</li><li>✓ Σε εσωτερικές κοιλότητες του σώματος (σιελογόνοι αδένες).</li></ul>
<b>Ενδοκρινείς</b>	Έκκριση προϊόντος: <ul style="list-style-type: none"><li>✓ Άμεσα στο αίμα (υπόφυση).</li></ul>
<b>Μεικτοί</b>	Περιλαμβάνουν εξωκρινή και ενδοκρινή μοίρα, π.χ. το πάγκρεας: <ul style="list-style-type: none"><li>✓ Ως εξωκρινής εκκρίνει παγκρεατικό υγρό στο δωδεκαδάκτυλο.</li><li>✓ Ως ενδοκρινής εκκρίνει ινσουλίνη και γλυκαγόνη στο αίμα.</li></ul>

## Ερειστικός ιστός

- Αποτελείται από κύτταρα που βρίσκονται σε **μεσοκυττάρια ουσία**. Αυτή περιέχει:
  - **κολλαγόνο** (δίνει αντοχή και ελαστικότητα),
  - **ελαστίνη** (δίνει περισσότερη ελαστικότητα).
- Ρόλος
  - α. Σύνδεση δομών μεταξύ τους.
  - β. Στήριξη και προστασία.
- Μορφές ερειστικού ιστού:
  1. **Συνδετικός ιστός:**
    - α. **Χαλαρός συνδετικός ιστός:**
      - Περιέχει ίνες κολλαγόνου και ελαστίνης (κυρίως στο δέρμα και στον λιπώδη ιστό).
    - β. **Πυκνός συνδετικός ιστός:**
      - Περιέχει δεσμίδες ινιδίων κολλαγόνου (στους συνδέσμους των αρθρώσεων και στους τένοντες).
  2. **Χόνδρινος ιστός:**
    - Είναι στερεός και εύκαμπτος.
    - Τα κύτταρά του ονομάζονται **χονδροβλάστες** και εντοπίζονται σε κοιλότητες της μεσοκυττάριας ουσίας (στους αρθρικούς χόνδρους, στο πτερύγιο του αυτιού, στους μεσοσπονδύλιους δίσκους).
  3. **Οστίτης ιστός:**
    - Εντοπίζεται στα οστά.
    - Αποτελείται από:
      - ✓ **Οστεοκύτταρα.**
      - ✓ Σκληρή **μεσοκυττάρια ουσία** που περιέχει **άλατα** και **ινίδια κολλαγόνου**.
  4. **Το αίμα.**

Είναι ειδικός τύπος **συνδετικού ιστού** και αποτελείται από:

    - α. Υγρή μεσοκυττάρια ουσία, που ονομάζεται **πλάσμα**.
    - β. Τρία είδη κυττάρων:
      - Τα **ερυθρά αιμοσφαίρια** (μεταφορά οξυγόνου).
      - Τα **λευκά αιμοσφαίρια** (άμυνα οργανισμού).
      - **Αιμοπετάλια** (πήξη του αίματος).

## Μυϊκός ιστός

- Αποτελείται από κύτταρα που:
  - ονομάζονται **μυϊκές ίνες**,
  - μπορούν να **συστέλλονται**, ώστε να επιτρέπουν κινήσεις.
- Μορφές μυϊκού ιστού:
  1. **Σκελετικός μυϊκός ιστός**
    - Θέση: στους σκελετικούς μύες.
    - Αποτελείται από: μακριές, κυλινδρικές, με γραμμώσεις μυϊκές ίνες.
    - Συστολή: εκούσια (με τη θέλησή μας).
  2. **Μυϊκός ιστός καρδιάς (μυοκάρδιο)**
    - Θέση: αποκλειστικά στα τοιχώματα της καρδιάς.
    - Αποτελείται από: κυλινδρικές, με γραμμώσεις μυϊκές ίνες.
    - Συστολή: ακούσια (χωρίς τη θέλησή μας).
  3. **Λείος μυϊκός ιστός**
    - Θέση: επένδυση τοιχωμάτων αγγείων και γαστρεντερικού σωλήνα.
    - Αποτελείται από: ατρακτοειδείς χωρίς γραμμώσεις μυϊκές ίνες.
    - Συστολή: ακούσια (χωρίς τη θέλησή μας).

## Νευρικός ιστός

➤ Αποτελείται από:

**α. Νευρικά κύτταρα ή νευρώνες** που:

- φέρουν αποφυάδες,
- παράγουν και μεταβιβάζουν **νευρικές ώσεις**.

**β. Νευρογλοιακά κύτταρα** που παρέχουν στους νευρώνες:

- στήριξη,
- μόνωση,
- θρέψη.

**Εργασία:**

1. Να επιλέξετε την πρόταση που συνεχίζει σωστά την παρακάτω φράση:

**Ινίδια κολλαγόνου περιέχονται:**

- α. στη μεσοκυττάρια ουσία του αίματος.
- β. στη μεσοκυττάρια ουσία του κροσσωτού επιθηλιακού ιστού.
- γ. στη μεσοκυττάρια ουσία του λιπώδους ιστού.
- δ. στη μεσοκυττάρια ουσία του οστίτη ιστού.

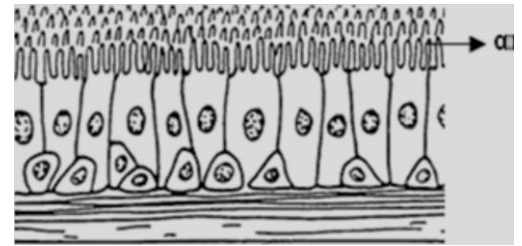
2. Να αντιστοιχίσετε τους όρους της στήλης Α με τους όρους της στήλης Β:

Στήλη Α	Στήλη Β
<b>Α.</b> Ενδοκρινής αδένας	<b>1.</b> Μεσοσπονδύλιοι δίσκοι
<b>Β.</b> Χόνδρινος ιστός	<b>2.</b> Υπόφυση
<b>Γ.</b> Πλάσμα αίματος	<b>3.</b> Μεσοκυττάρια ουσία
<b>Δ.</b> Εξωκρινής αδένας	<b>4.</b> Αιμοπετάλια
<b>Ε.</b> Πήξη αίματος	<b>5.</b> Ιδρωτοποιός αδένας

3. Στο ακόλουθο σχήμα εικονίζεται ένα είδος ιστού που επενδύει εσωτερικά τις αεροφόρους οδούς.

Να απαντήσετε στις ερωτήσεις:

- Α.** Πως ονομάζεται αυτό το είδος ιστού;
- Β.** Πως ονομάζονται και ποιο λειτουργικό ρόλο έχουν οι δομές που επισημαίνονται με το γράμμα α;



4. Στο ακόλουθο σχήμα εικονίζονται κύτταρα που συμμετέχουν στο σύστημα το οποίο είναι υπεύθυνο για τη ρύθμιση και τον συντονισμό των λειτουργιών των οργάνων. Να απαντήσετε στις ερωτήσεις:

- Α.** Πως ονομάζεται το κύτταρο α και ποια η λειτουργία του;
- Β.** Πως ονομάζεται το κύτταρο β και ποια η λειτουργία του;
- Γ.** Πως ονομάζεται η διαταραχή γ που παράγεται από το κύτταρο α και το διατρέχει;
- Δ.** Πως ονομάζεται το είδος του ιστού στον οποίο μετέχουν τα κύτταρα α και β;

